

Diagnóstico incidental de endometriosis vesical

Incidental diagnosis of vesical endometriosis

Dr. Tomás Lázaro Rodríguez Collar, Dra. Midalys Casa de Valle Castro, Dr. Jorge Luis Germán Meliz, Dra. María Elena Pardillo Anceaume

Hospital Militar Central "Dr. Carlos J. Finlay". La Habana, Cuba.

RESUMEN

INTRODUCCIÓN: La afectación del sistema urogenital por la endometriosis es infrecuente, la vejiga es el órgano más dañado. Se manifiesta clínicamente con urgencia miccional, polaquiuria, dolor hipogástrico, hematuria y, en ocasiones, es causa de infertilidad.

OBJETIVOS: Presentar un nuevo caso de endometriosis vesical así como su diagnóstico y tratamiento.

MÉTODOS: Paciente de 24 años de edad con antecedentes de buena salud que asistió a la consulta de Ginecología por dolor persistente en bajo vientre, en los días previos a la menstruación, de varios meses de evolución. Refería también ligero esfuerzo miccional inicial. El examen físico del abdomen y los genitales, internos y externos, era normal. En el ultrasonido abdominal se informaron dos lesiones tumorales de aspecto quístico a nivel del triángulo vesical, las cuales se confirmaron en el estudio vía transvaginal.

RESULTADOS: En la cistoscopia se constataron las tumoraciones a nivel de la barra interuretérica las cuales se resecaron con el asa de corte. El informe anatómo-patológico de la pieza quirúrgica fue endometriosis vesical. En la laparoscopia se constató otro foco de endometriosis en el fondo de saco de Douglas. Se le puso tratamiento específico con mifepristona 5 mg diarios por 6 meses y ha evolucionado satisfactoriamente; el estudio ultrasonográfico y la cistoscopia de control semestrales fueron negativos.

CONCLUSIONES: La realización del ultrasonido abdominal y transvaginal, en pacientes en edad fértil con dolor pelviano recurrente de origen no precisado, con o sin síntomas urinarios asociados, posibilita el diagnóstico y el tratamiento precoces de la endometriosis vesical.

Palabras clave: Endometriosis vesical, ultrasonido abdominal, ultrasonido transvaginal, diagnóstico incidental, resección transuretral.

ABSTRACT

INTRODUCTION: The urogenital system affection from endometriosis is uncommon where the more involved organ is the bladder. Its clinical manifestations are a urgent miction, pollakiuria, hypogastric pain, hematuria and occasionally is a cause of infertility.

OBJECTIVES: To present a new case of vesical endometriosis as well its diagnosis and treatment.

METHODS: This is the case of female patient aged 24 with a history of good health came to Gynecology consultation due to persistent pain in lower stomach previous days to menstruation of several months of course, as well an initial miction effort. Physical examination of abdomen and genital internal and external organs was normal. In abdominal US were informed two tumor lesions of cystic appearance at vesical trigone level, which were verified through a transvaginal study.

RESULTS: During cystoscopy tumor were at ureteric bar, which were resected with cut loop. The report of anatomical-pathological report of surgical sample was a vesical endometriosis. At laparoscopy appeared an endometriosis focus in Douglas's cul-de-sac. Treatment with 5 mg daily of Mifepristone for 6 months with a satisfactory evolution; US study and six-monthly control cystoscopy were negative.

CONCLUSIONS: The abdominal and transvaginal US carrying out in patient of fertile age with recurrent pelvic pain of not-defined origin, with or without associated urinary symptoms, allow the early diagnosis and treatment of vesical endometriosis.

Key words: Vesical endometriosis, abdominal US, transvaginal US, incidental diagnosis, transurethral resection.

INTRODUCCIÓN

La endometriosis consiste en la presencia de tejido endometrial funcional fuera de la cavidad uterina. Afecta del 6 al 10 % de las mujeres en edad reproductiva, del 50 al 60 % de las adolescentes que padecen de dolor pelviano y hasta el 50 % de las mujeres infértiles.¹

La afectación del tracto urinario es infrecuente, la vejiga es el órgano donde más asienta, representa el 84 % del total de los casos seguida por el uréter, el riñón y la uretra.²

La sintomatología es inespecífica y el examen físico, por lo general, es normal. Además del dolor pelviano que con frecuencia es cíclico y premenstrual, se presenta disuria, polaquiuria y la urgencia miccional; la menouria es menos frecuente y ocurre en el 20 % de los casos.²

Para confirmar la sospecha diagnóstica se emplea el ultrasonido abdominal, seguido por la modalidad transvaginal para precisar más detalles de las estructuras vecinas. También se utiliza la resonancia magnética nuclear en casos seleccionados. No

obstante la cistoscopia con toma de biopsia de la lesión es la que establece el diagnóstico de certeza.³

Las modalidades terapéuticas pueden ser medicamentosas, quirúrgicas o una combinación de ambas, y se adoptan en dependencia de la severidad de los síntomas, de la extensión de la enfermedad, de la edad de la paciente, así como por el estado de su fertilidad.²

En este trabajo se presenta un nuevo caso de endometriosis vesical, diagnosticada de forma incidental, así como la terapéutica aplicada.

PRESENTACIÓN DE CASO

Paciente de 24 años de edad nulípara y con antecedentes de buena salud anterior. Asiste a la consulta de ginecología refiriendo dolor bajo vientre los días previos a la menstruación desde hacía varios meses, que la obligaban a consumir analgésicos y antiinflamatorios. Presentaba además dificultad para comenzar la micción, teniendo que pujar para lograr iniciarla.

En el examen físico de los genitales externos no se detectaron alteraciones. Tampoco se constató colporeea ni modificaciones en el aspecto del cuello uterino a la exploración con el espéculo. Al tacto vaginal el útero era de tamaño normal y no doloroso a la movilización; los anejos no eran palpables ni dolían en el tacto bimanual.

El análisis general de la orina fue normal lo mismo que la analítica sanguínea. En el ultrasonido abdominal se constató la presencia de una lesión tumoral de unos 2 cm de anchura por uno de altura, predominantemente hipoeoica y a nivel del piso vesical (figura 1).

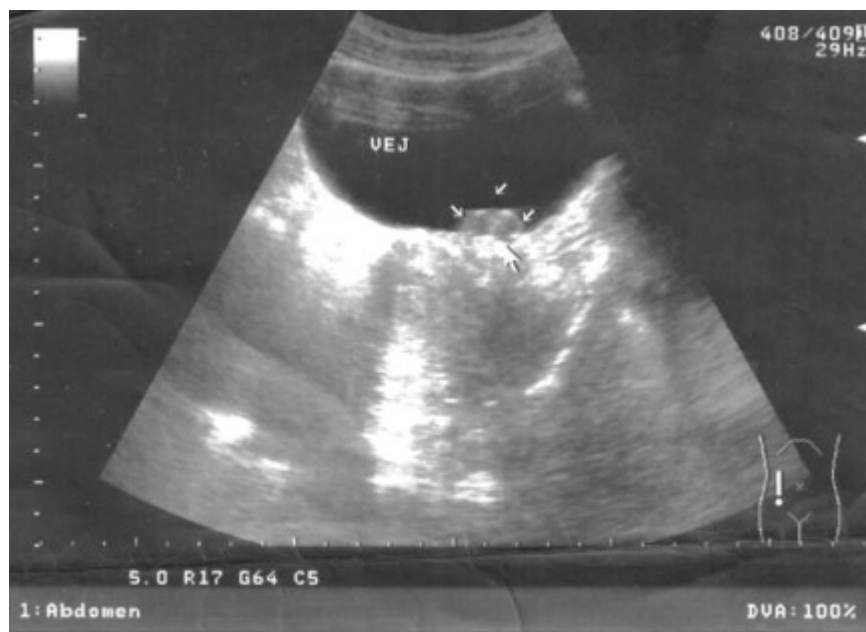

Fig. 1. Ultrasonido abdominal que muestra la lesión tumoral en el fondo de la vejiga (VEJ) señalada con las flechas.

Se le indicó entonces el ultrasonido transvaginal donde se confirmó el hallazgo antes descrito, así como la constitución interna de la tumoración vesical, por dos formaciones esféricas hipocogénicas y bien delimitadas; el útero y los anejos eran normales (figura 2). Fue remitida entonces a la consulta de urología.

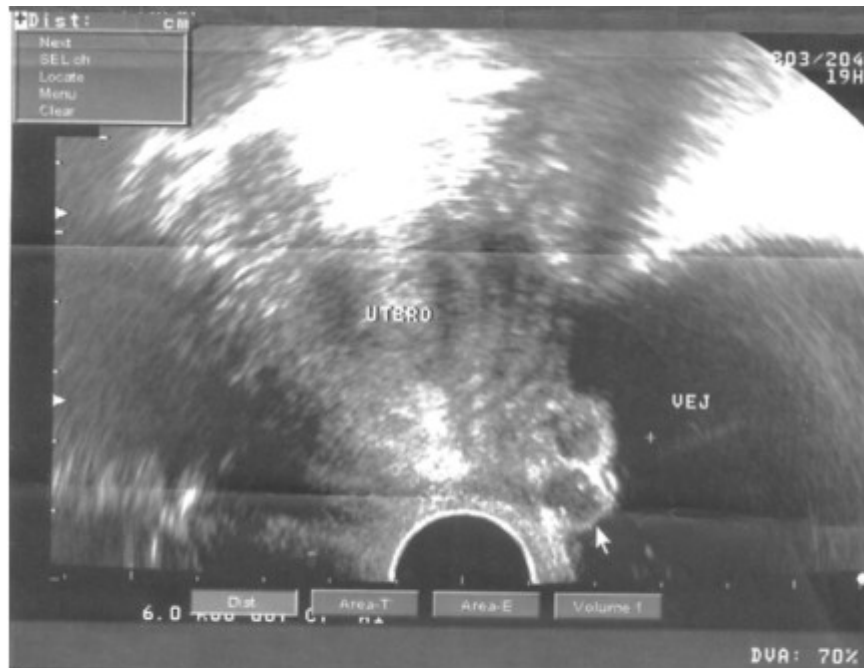

Fig. 2. Ultrasonido transvaginal. Se observan dos imágenes hipocogénicas unidas, redondeadas, de aspecto nodular, en proyección del piso vesical que miden en su conjunto 19 por 12 mm.

Se procedió a realizar la cistoscopia en la cual se evidenciaron las formaciones tumorales en el trigono vesical, a nivel de la barra interuretérica y de color azulado. Ambas fueron resecaadas hasta la capa muscular con el asa de corte y luego fulgurada su base de implantación. El informe del estudio anatómico-patológico fue endometriosis vesical, se apreció en el extendido todos los elementos constitutivos de esta entidad nosológica (figura 3).

Una vez operada la sintomatología urinaria obstructiva baja desapareció, no así las molestias dolorosas en el hipogastrio durante el período premenstrual.

Fue reenviada entonces a la valoración del ginecólogo para completar su estudio e indicarle el tratamiento específico. Se le practicó laparoscopia exploratoria, se constató un foco intrabdominal de endometriosis, a nivel del fondo de saco de Douglas de aproximadamente 1 cm de diámetro.

Como tratamiento medicamentoso se le indicó la Mifepristona a la dosis de 5 mg diarios durante 6 meses. La evolución ha sido satisfactoria disminuyendo la intensidad del dolor en el hipogastrio, en el período premenstrual, a los 4 meses de iniciado el tratamiento hormonal.

El ultrasonido transvaginal evolutivo a los 6 meses de operada, fue normal (figura 4) y la cistoscopia de control negativa de recidiva vesical.

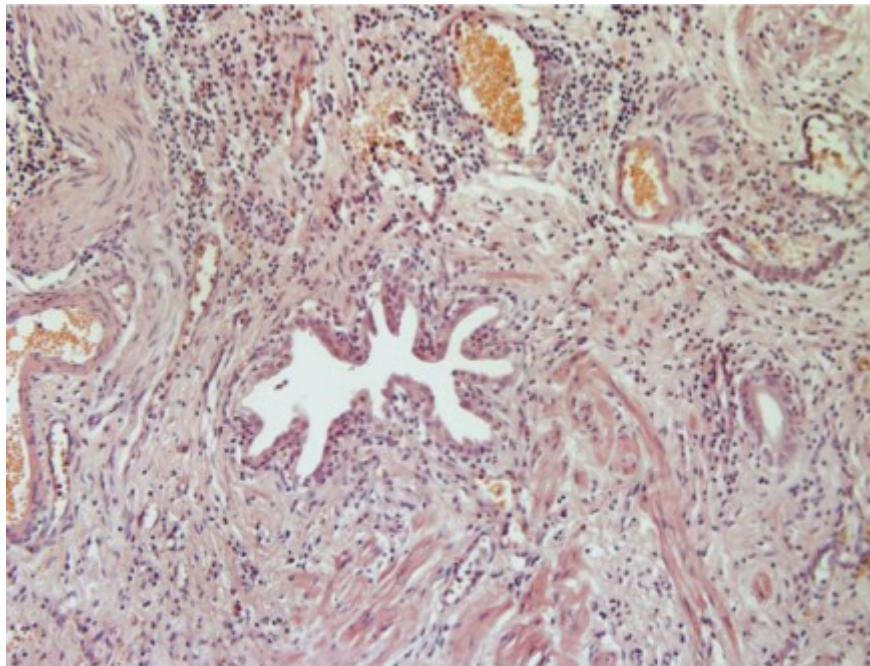


Fig. 3. Imagen del estudio histológico donde se aprecian las glándulas endometriales, estroma, sangre y hemosiderina. (HE X40).

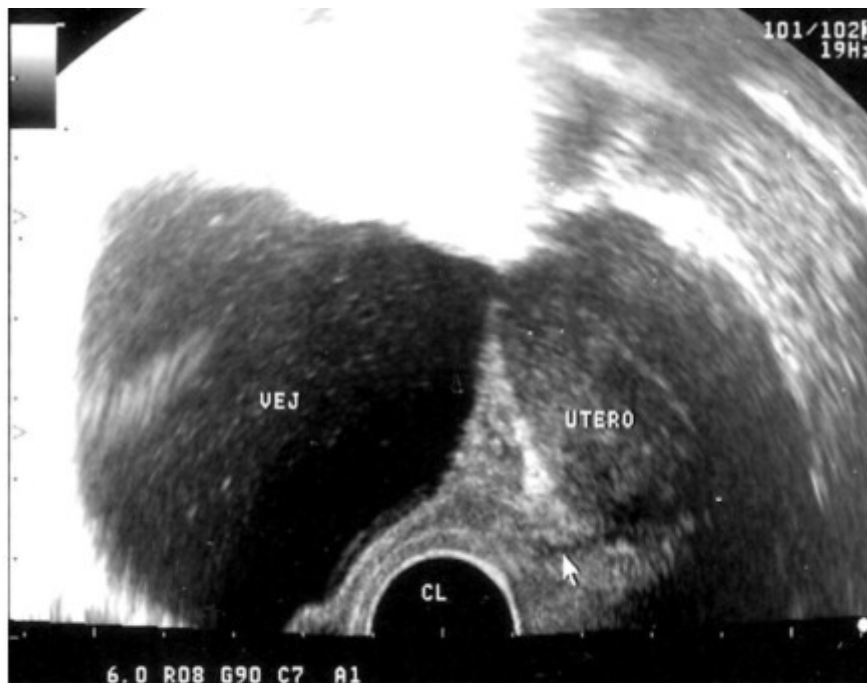

Fig 4. Ultrasonido transvaginal evolutivo, a los 6 meses de operada, negativo de lesión vesical.

DISCUSIÓN

La endometriosis es considerada el gran simulador de la ginecología. Su alta frecuencia y la gran cantidad de sistemas que puede afectar implican una gran dificultad diagnóstica.⁴

Se ha reportado que la demora entre el comienzo de los síntomas y el diagnóstico definitivo puede tomar hasta 10 años, lo que trae aparejado una amplia gama de problemas que incluyen: el deterioro de la calidad de vida de las pacientes, la progresión de la enfermedad y trastornos psicológicos derivados de la ausencia de una explicación para el dolor pelviano recurrente.⁵

La endometriosis vesical aislada es infrecuente, se señala que en la mayoría de los casos existen otros focos sincrónicos de la enfermedad, sobre todo en la pelvis.⁶ Con mucha frecuencia el diagnóstico final se demora debido a que, la sintomatología que presentan las pacientes, es muy parecida a la de otros tipos de cistitis y para las cuales reciben tratamientos indefinidamente.⁷

Los síntomas urinarios puros, como forma inicial de presentación de la endometriosis vesical, son excepcionales. Lo más común en esta situación es la presencia de dolor suprapúbico, acompañado de síntomas irritativos al vaciamiento vesical, de forma cíclica, los cuales se intensifican en el momento de la menstruación.⁸ El caso que se presenta debutó de esta forma, fue llamativa la dificultad para iniciar la micción, que los autores atribuyen a la localización de las lesiones en la barra interuretérica, lo que interfiere con el mecanismo normal del vaciamiento vesical. En la literatura consultada se expresa que las lesiones de la endometriosis vesical se localizan, con más frecuencia, en el fondo vesical, posterior al trigono, y en la zona de la cúpula,^{5,6} no coincide con la ubicación de las lesiones del caso reportado.

En cuanto a los medios imaginológicos empleados para el diagnóstico, se plantea que el ultrasonido se debe utilizar en la evaluación inicial.^{2,4,8} Se refiere asimismo, que la modalidad transvaginal ha sido útil para establecer el diagnóstico imaginológico de la endometriosis vesical,⁴ aunque otros autores afirman que el diagnóstico de certeza por esta variante, está influenciado por el tamaño de las lesiones, pues en muchas ocasiones son tan pequeñas que no pueden ser reconocidas por esta vía.^{9,10}

Típicamente se reporta, que por el ultrasonido, las imágenes de la endometriosis vesical tienen el aspecto de quistes uniloculares o multiloculares, con un contenido homogéneo, ecolúcido y con una pared delgada y bien delimitada,⁸ coincide con las características ultrasonográficas del caso de este trabajo.

Se ha sugerido que la mayor especificidad en la identificación mediante imágenes de las lesiones endometrióticas vesicales, se logra con la utilización de la resonancia magnética nuclear, ya que por esta técnica se logra definir, con más precisión su magnitud, así como su profundidad.² Otros autores afirman, sin embargo, que la principal limitación de este estudio es que no permite la delimitación precisa entre la masa de la endometriosis y los meatos ureterales.³

Dada la alta frecuencia de la coexistencia de la endometriosis vesical, con otras localizaciones intrapélvicas de la misma enfermedad, se plantea que la laparoscopia constituye otro pilar muy importante en la evaluación preoperatoria de estas pacientes.⁷ En la enferma de este reporte dicho procedimiento resultó ser positivo de otra lesión en el fondo de saco de Douglas, lo que reafirma la utilidad del mismo en la valoración integral inicial de estos casos.

Para establecer el diagnóstico de certeza se hace imprescindible la realización de la cistoscopia con toma de biopsia de la lesión sospechosa. Esta se puede completar con la resección transuretral de toda la masa tumoral con el asa de corte;^{2,4} esta conducta se siguió con la paciente de esta investigación, se extirpó toda la lesión sin complicaciones. Si la localización del endometrioma es en la cúpula vesical, una vez confirmado el diagnóstico histológico se prefiere la cistectomía parcial laparoscópica.⁷

Se considera que en la endometriosis vesical el tratamiento medicamentoso es coadyuvante al quirúrgico, y su duración está limitada por los efectos secundarios que puede producir como son: virilización, alteraciones en el perfil lipídico y pérdida de tejido óseo entre otros.⁴ En la paciente de este reporte se indicó el antiprogestágeno Mifepristona y, aunque aún no ha finalizado la totalidad del tratamiento, ya existe mejoría significativa del dolor pelviano premenstrual.

Se concluye que la realización del ultrasonido abdominal y transvaginal, en pacientes en edad fértil con dolor pelviano recurrente de origen no precisado, con o sin síntomas urinarios asociados, posibilita el diagnóstico y el tratamiento precoces de la endometriosis vesical.

REFERENCIAS BIBLIOGRÁFICAS

1. Giudice LC. Endometriosis. *N Engl J Med.* 2010;362(25):2389-98.
2. Pérez- Utrilla Pérez M, Aguilera Bazán A, Alonso Dorrego JM, Hernández A, Girón de Francisco M, Martín Hernández M, et al. Urinary tract endometriosis: Clinical, diagnostic, and therapeutic aspects. *Urology* 2009;73(1):47-51.
3. Saba L, Guerriero S, Sulcis R, Ajossa S, Melis G, Mallarini G. Agreement and reproducibility in identification of endometriosis using magnetic resonance imaging. *Acta Radiol.* 2010;5:573-80.
4. Gutiérrez-García S, Casasola J, Garrido F, Alija ML, Hidalgo B. Diagnóstico ocasional de endometriosis vesical por ecografía transvaginal. *Clin Invest Gyn Obst.* 2002;29(9):346-8.
5. Ferrero S, Arena E, Morando A, Remorgida V. Prevalence of newly diagnosed endometriosis in women attending the general practitioner. *Int J Gynecol Obstet.* 2010;110:203-7.
6. Bin Park S, Kon Kim J, Sik Cho K. Sonography of endometriosis in infrequent sites. *J Clin Ultrasuond.* 2008;36(2):91-7.
7. Sidiropoulou Z, Setúbal A, Costa M, Vilarinho D, Acosta C, Roberto E. Bladder endometriosis treated by laparoscopic partial cystectomy: our approach. *J Surg* [Internet]; [aprox. 5 p.]. 2009 [citado 25 de enero 2011]; 20(2). Available from: http://www.ispub.com/journal/the_internet_journal_of_surgery/volume_20_number_2_1/article_printable/bladder-endometriosis-treated-by-laparoscopic-partial-cystectomy-our-approach.html
8. Razzaghi MR, Rahjoo T, Glosan A. Endometriosis with pure urinary symptoms. *Urol J.* 2009;6:132-4.

9. Bloom R, LaRusso S. Endometriosis with bladder involvement. Journal of Diagnostic Medical Sonography. 2010;26(5):260-2.

10. Savelli L, Manuzzi L, Pollastri P, Mabrouk M, Seracchioli R, Venturoli S. Diagnostic accuracy and potential limitations of transvaginal sonography for bladder endometriosis. Ultrasound in Obstetrics and Gynecology. 2009;34(5):595-600.

Recibido: 20 de marzo de 2001.

Aprobado: 5 de abril de 2011.

Dr. *Tomás Lázaro Rodríguez Collar*. Hospital Militar Central "Dr. Carlos J. Finlay". Ave. 31 y 114. Marianao. La Habana, Cuba. Correo electrónico: tomasrc@infomed.sld.cu